Bull. Acad. Natle Méd., 2014, *198*, n°s 4-5, 767-780, séance du 20 mai 2014

COMMUNICATION

Injection de graisse autologue purifiée en chirurgie reconstructrice mammaire. Suivi carcinologique à 3 ans à propos de 116 cas

Mots-clés : Tumeurs du sein. Procédures de chirurgie reconstructive. Tissu adipeux/transplantation. Implants mammaires

Oncologic outcome of 116 lipofilling procedures for reconstructive breast surgery

Key-words (Index medicus): Reconstruction. Breast cancer. Breast Neoplasms. Reconstructive Surgical Procedures. Adipose tissue/transplantation. Breast implants

Marie-Christine MISSANA *, Michel A. GERMAIN *

Les auteurs déclarent ne pas avoir de liens d'intérêt en relation avec le contenu de cet article.

RÉSUMÉ

Objectifs de l'étude — L'injection de graisse autologue purifiée est proposée de façon systématique dans notre équipe depuis 2001 pour parfaire les résultats de reconstruction mammaire mais reste controversée notamment en France. Cette étude a évalué le suivi carcinologique à 3 ans de 110 patientes opérées et suivies par deux chirurgiens.

Patientes et Méthode — 116 injections de graisse réalisées chez 110 patientes en reconstruction mammaire de janvier 2001 à décembre 2011, ont été inclues dans cette étude avec analyse du suivi carcinologique. La classification AJCC (American Joint Committee on Cancer) a été: stade 0 (18 %), stade I (44 %), stade II (26,7 %), stade III (11,3 %). La durée moyenne de suivi par rapport au geste carcinologique initial a été de 6,3 ans (9 mois à 17 ans) et par rapport à la dernière injection de graisse de 3 ans (6 mois à 9,5 ans)

* Unité de Chirurgie plastique reconstructrice et esthétique, Centre Hospitalier Princesse Grace, Avenue Pasteur — 98 000 Monaco, e-mail : marie-christine.missana@chpg.mc

** Membre correspondant de l'Académie nationale de médecine — Unité de Chirurgie, Institut Gustave Roussy, 39 rue Camille Desmoulins — 94805 Villejuif

Tirés-à-part : Docteur Marie-Christine Missana, même adresse

Article reçu le 12 novembre 2013, accepté le 3 février 2014

Résultats — La majorité des patientes (91,8 %) sont indemnes de maladie. 8,2 % des patientes ont développé des métastases à distance, 1 patiente a développé une récidive locale et systémique, une patiente a développé une récidive locale, régionale et systémique.

Conclusion — Bien que la confirmation de nos résultats soit nécessaire grâce à des études cliniques randomisées multicentriques avec un suivi plus long, une population plus importante de patientes, et probablement un groupe contrôle, nos premiers résultats suggèrent que l'injection de graisse autologue purifiée n'a pas d'impact délétère sur la probabilité de survenue de récidive locorégionale en pathologie mammaire.

SUMMARY

Aims of the study: Autologous fat graft injection has been systematically used by our team since 2001 in order to enhance the esthetic outcome of breast reconstruction. However, this technique remains controversial, notably in France. This study evaluated oncologic outcomes at 3 years among 110 patients operated on and monitored by two surgeons.

Patients and Methods: 116 fat graft injections in 110 patients who required reconstructive breast surgery between January 2001 and December 2011 were included in the analysis of oncologic outcomes. The AJCC (American Joint Committee on Staging) stages were: stage 0 (18 %), stage I (44 %), stage II (26.7 %), and stage III (11.3 %). Mean follow-up was 6.3 years (9 months to 17 years) after initial breast cancer surgery, and 3 years (6 months to 9.5 years) after the last lipofilling procedure.

Results: The majority of patients (91.8 %) are alive and recurrence-free. Remote metastases occurred in 8.2 % of patients: one patient had a local and systemic recurrence, one patient had a local, regional and systemic recurrence.

Conclusion: Although confirmation is needed from multicenter randomized trials with longer follow-up, a larger group of patients and a control group matched for the cancer status of the lipofilling group, our results support the view that lipofilling has little or no effect on the risk of locoregional recurrence of breast cancer.

L'injection de graisse autologue purifiée est utilisée depuis de nombreuses années en chirurgie esthétique [1] et en chirurgie reconstructrice mammaire [2, 3] pour corriger certaines séquelles de traitement conservateur ou parfaire des résultats de reconstruction.

Réalisant cette intervention depuis 2001, nous rapportons ici le devenir carcinologique d'une population de 110 patientes opérées par deux chirurgiens cancérologues et plasticiens adoptant la même technique opératoire en complément d'une chirurgie reconstructrice mammaire. Nos indications carcinologiques sont détaillées.

Rejoignant d'autres auteurs [4-8], la publication de nos résultats de suivi carcinologique à long terme est essentielle pour permettre d'assouplir les recommandations voire interdictions émises à juste titre par principe de précaution par certaines sociétés savantes et uniformiser les indications.

PATIENTES ET MÉTHODE

Nous avons sélectionné les patientes opérées et suivies par deux chirurgiens du 1er janvier 2001 au 31 décembre 2011, deux opérateurs présentant des indications chirurgicales analogues, une technique chirurgicale similaire, un protocole de surveillance identique.

La classification TNM et classification AJCC (*American Joint Committee on Cancer*) a été utilisée.

Nous avons éliminé de cette étude :

— Les injections de graisse réalisées après reconstruction mammaire à la suite d'une mastectomie prophylactique,
— Les injections de graisse réalisées après exérèse de lésion bénigne.

L'indication d'injection de graisse a été retenue quelque soit le type de reconstruction mammaire réalisée, reconstruction partielle sur traitement conservateur, reconstruction totale par implant, lambeau de grand dorsal musculo-cutané, musculaire pur, musculo-cutanéo graisseux, reconstruction par lambeau de grand droit abdominal.

Nos indications princeps ont eu pour objectif de parfaire les résultats de reconstruction mammaire :

— Combler les dépressions existantes entre la région sous-claviculaire et la partie supérieure de la reconstruction mammaire ;
— Rectifier le plan sous-cutané afin de dissimuler des plis prothétiques ;
— Corriger un décolleté et notamment combler la dépression générée par un angle de raccordement inadapté d'un implant mammaire avec le sternum ;
— Augmenter ou corriger de façon sélective un ou plusieurs quadrants mammaires ;
— Le geste chirurgical a été programmé au terme de plusieurs examens :
  - Un examen clinique vérifiant l'absence de récidive cutanée, mammaire, mammaire controlatérale et ganglionnaire ;
  - Une mammographie-échographie voire une résonnance magnétique nucléaire (IRM) vérifiant l'absence de récidive si l'examen radiologique antérieur datait de plus de 12 mois ;
  - Une lecture de la pièce opératoire antérieure de mastectomie partielle ou totale vérifiant que les marges de résection étaient en zone saine.

Nos contre-indications carcinologiques d'injection de graisse autologue purifiée ont été :

— Une résection carcinologique ne passant pas en tissu sain sur la pièce d'exérèse,
— Les tumeurs conjonctives.

Le suivi carcinologique clinique a été réalisé tous les six mois. Une surveillance radiologique par mammographie, échographie voire IRM à la demande a été effectué annuellement dans le cadre du suivi carcinologique d'un traitement conservateur. Dans le cas d'une chirurgie radicale, la surveillance radiologique a été effectué par IRM systématique pour les patientes au début de notre expérience. Actuellement une IRM est réitérée en cas de nouvelle injection à 12 mois de la première séance ou en cas de doute sur une lésion clinique type cytostéatonécrose.

Technique chirurgicale

La technique chirurgicale adoptée a été identique pour toutes les patientes quel que soit le type de reconstruction à corriger. Le prélèvement de graisse a été effectué sous anesthésie générale, sans infiltration préalable. Les sites de prélèvements adaptés à la morphologie de chaque patiente ont été, la région abdominale, les flancs, les cuisses, et chez les patientes minces, les faces postérieures de cuisses. Le prélèvement a été effectué avec des canules de Coleman. Les prélèvements ont été centrifugés à 3 500 tours par minute pendant 3 minutes. Après évacuation des segments huileux et sérosanglants, l'injection a été effectuée par des microcanules mousse de façon tunellisée croisée étagée dans le plan sous-cutané voire musculaire dans les retouches de reconstruction par prothèse simple ou lambeau de grand dorsal.

Toutes les patientes ont reçu une information orale claire, loyale et compréhensible accompagnée d'une information écrite.

Les caractéristiques cliniques et histologiques ont été détaillées dans le Tableau 1.

Traitement adjuvant

58 patientes (52,7 %) ont reçu une chimiothérapie, dont 48 une chimiothérapie adjuvante. Seules 10 patientes ont reçu une chimiothérapie néoadjuvante. Les protocoles de chimiothérapie n'ont pas été uniformes sur la période étudiée en terme de type et dose de produit administré. Les protocoles ont été de type 5 Fluoro-uracile, Epirubicine, Cyclophosphamide, isolé puis associé au Docétaxel pour les dernières patientes de notre étude. Aucune patiente n'a reçu de protocole de type CMF (Cyclophosphamide, 5 Fluoro-uracile, Méthotrexate).

Une radiothérapie a été administrée dans 41 cas (37,3 %).

Les indications de radiothérapie pariétale dans la période analysée étaient les lésions plurifocales, les lésions pT4, la présence d'embols vasculaires et/ou lymphatiques, des marges chirurgicales non saines, l'existence d'un envahissement ganglionnaire. L'irradiation pariétale a été de 50 grays, l'irradiation des chaines ganglionnnaires mammaire interne et sus-claviculaire homolatérales a été effectuée à la dose de 50 grays.

61 patientes (55,5 %) ont reçu une hormonothérapie adjuvante.

Du 1er janvier 2001 au 31 décembre 2011, nous avons analysé les dossiers cliniques de 116 injections de graisse autologue purifiée réalisées chez 110 patientes, dans

TABLEAU 1. —Caractéristiques cliniques et histologiques.

(DIN= carcinome canalaire *in situ*, LIN= carcinome lobulaire *in situ*, pT= taille tumorale anatomopathologique, ypT= taille tumorale anatomopathologique après chimiothérapie néoadjuvante, rpT= taille tumorale anatomopathologique dans le cas d'une récidive, pN= envahissement ganglionnaire anatomopathologique, 1mi= lésions *in situ* diffuses avec plusieurs foyers de microinvasion ≤ 0,1 cm, ypN= envahissement ganglionnaire anatomopathologique après chimiothérapie néoadjuvante, E= Oestrogène, P= Progestérone)

		N (%)
Âge	< 35 ≥ 35 < 50 ≥ 50	6 (5,4) 51 (46,4) 53 (48,2)
Type de chirurgie	Conservateur Mastectomie	11 (9,5) 105 (90,5)
Histologie	Invasif DIN LIN	95 (82) 20 (17,2) 1 (0,8)
pT	DIN + LIN 1mi 1 2 3	19 (16,4) 2 (1,7) 40 (34,5) 21 (18,1) 7 (6)
ypT	DIN + LIN 1 2 3	1 (0,8) 0 5 (4,5) 4 (3,5)
rpT	DIN + LIN 1mi 1 2 3	1 (0,8) 1 (0,8) 14 (12,1) 1 (0,8) 0
pN	0 < 4 N+ ≥ 4 N+	64 (66,6) 16 (16,6) 6 (6,2)
ypN	0 < 4 N+ ≥ 4 N+	4 (4,2) 2 (2,2) 4 (4,2)
Récepteurs E	Absents Présents	33 (34,4) 63 (65,6)
Récepteurs P	Absents Présents	45 (46,9) 51 (53,1)
Invasion lymphovasculaire	Absent Présent	69 (72) 27 (28)
Surexpression HER2	Non surexprimé Exprimé	110 (95) 6 (5)

105 cas après mastectomie et reconstruction mammaire immédiate ou différée, dans 11 cas après traitement conservateur. Six patientes ont subi une chirurgie mammaire bilatérale, dans 5 cas une mastectomie bilatérale, dans un cas une mastectomie et un traitement conservateur controlatéral.

La moyenne d'âge a été de 49,5 ans (extrêmes 28,5 à 75).

Il s'agissait dans 21 cas (18 %) de carcinomes *in situ*, dans 55 cas (47,5 %) de lésions T1, dans 24 cas (20,7 %) de lésions T2, dans 10 cas (8,6 %) de lésions T3, dans 6 cas (5,2 %) de lésions T4.

Le volume de graisse injectée a été de M: 113 cm^3 (extrêmes 10 à 360).

Le nombre moyen de séances réalisées a été de 1,3 séances (extrêmes 1 à 7). 82 patientes ont bénéficié d'une seule injection de graisse, 24 patientes de deux séances d'injection de graisse, 3 patientes ont eu trois séances d'injection, une patiente a bénéficié de 7 séances.

Le délai de réalisation de l'injection de graisse après le geste carcinologique a été de M: 3,3 ans (3 mois à 16 ans).

Le délai moyen de suivi entre le geste carcinologique et la dernière consultation a été de 6,5 ans (9 mois à 17,3 ans), et de 3 ans (6 mois à 9,5 ans) entre l'injection de graisse et la dernière consultation.

La classification AJCC pour ces patientes a été stade 0 (18 %), stade I (44 %), stade II (26,7 %), stade III (11,3 %). Un envahissement ganglionnaire a été mis en évidence chez 28 patientes (24 %).

RÉSULTATS

La majorité des patientes (91,8 %) sont indemnes de maladie.

Neuf patientes (8,2 %) ont présenté une récidive.

Récidives locales, loco-régionales

Deux patientes ayant subi une mastectomie (1,8 %) ont développé une récidive locale durant le suivi traitée par exérèse chirurgicale large. Ces deux patientes ont présenté une évolution systémique précisée dans le diagramme 1 et le tableau 2.

Intervalle libre sans récidive

L'intervalle libre médian sans récidive pour les patientes ayant généré une récidive a été détaillé dans le tableau 3.

Métastases à distances

Neuf patientes (8,2 %) ont présenté des métastases à distance, synchrones de la récidive locale dans 1 cas, métachrones dans 8 cas. Après exérèse chirurgicale large

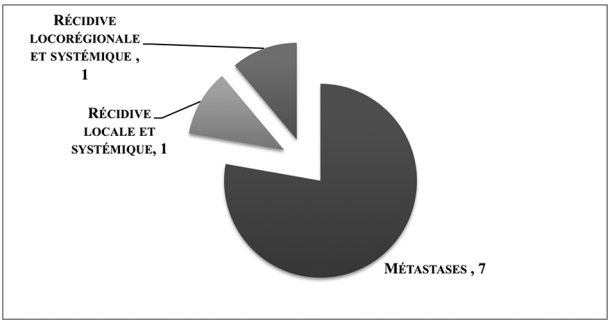

Diagramme 1. — Description carcinologique des neuf patientes ayant présenté une récidive.

Tableau 2. — Statut carcinologique des 2 patientes ayant présenté une récidive locale.

Chirurgie	pT	pN	Marges d'exérèse	Embols vasculaires	Siège tumoral	Siège injection graisse	Nombre de séances d'injection de graisse	Siège récidive
Mastectomie	1	0	Saines	oui	Prolongement axillaire	Toute la surface mammaire	1	Central
Mastectomie	1 + DIN extensif	0	Affleure la profondeur et les limites latérales interne, externe, inférieure	non	Q Interne, et Inféroexterne	Toute la surface mammaire	1	Union Q internes

(Q= Quadrant, DIN= carcinome canalaire *in situ*)

de la récidive locale chez la patiente ayant présenté une évolution systémique synchrone, aucune rechute locale n'a été observée.
Trois patientes sont décédées de la maladie.

DISCUSSION

L'injection de graisse autologue purifiée pratiquée en reconstruction mammaire depuis 1993 et en chirurgie d'augmentation mammaire depuis 1983 soulève toujours de nombreux débats suite à la publication d'études expérimentales mettant à jour un risque carcinogène des implants graisseux.

En ce qui concerne ce risque potentiel carcinogène mammaire, ces études expérimentales menées *in vitro* sur des cultures de lignées cellulaires et *in vivo* [9] par injections de cellules tumorales sur des souris immunodéprimées et des rats ont montré que les adipocytes pourraient favoriser le développement tumoral par une action directe [10-11] ou indirecte sur les cellules malignes [12].

TABLEAU 3. — Statut carcinologique des 9 patientes ayant présenté une récidive.

	Stade	Délai de survenue récidive locale A/B (mois)	Délai de survenue récidive régionale A/B(mois)	Délai de survenue Métastases A/B(mois)	Métastatique	Mort de maladie
1	I	44 / 33	24 / 14	76 / 66	Oui	
2	IIa			76 / 50	Oui	Oui
3	I			48 / 32	Oui	
4	IIIb				Oui	
5	I	63 / 15		66 / 16	Oui	
6	IIb			60 / 43	Oui	
7	IIb			59 / 36	Oui	Oui
8	IIIb			61 / 44	Oui	Oui
9	IIIb			46 / 32	Oui	

A = Délai de survenue en mois par rapport au geste carcinologique,
B = Délai de survenue en mois par rapport à la dernière injection de graisse

Outre leur rôle de réservoir d'énergie capable de stocker l'énergie sous forme de triglycérides, ou la libérer sous forme d'acides gras, les adipocytes sécrètent des produits de nature peptidique semblables aux cytokines appelés adipocytokines. Ces adipocyokines agissent sur le système immunitaire, cardiovasculaire et inflammatoire. Parmi ces produits, la leptine favoriserait la croissance tumorale et le pouvoir métastatique sur des études menées *in vitro* et *in vivo* chez l'animal [13].

Les adipocytes pourraient stimuler et développer le réseau vasculaire en sécrétant des facteurs impliqués dans la néoangiogénèse tumorale. Les adipocytes et préadipocytes seraient impliqués dans une interaction tumeur-stroma par le biais de sécrétions autocrine, paracrine, exocrine et endocrine [14]. De telles interactions pourraient jouer un rôle significatif dans l'oncogenèse, la progression tumorale, la différenciation tumorale et le développement de récidive locale ou à distance.

Certes, ces résultats expérimentaux suscitent la prudence, mais ils ne sont pas transposables à l'homme.

Qu'en est-il des études cliniques majeures publiées à ce jour ?

Reconstruction mammaire et injection de graisse autologue

Rigotti et al. [6] ont comparé l'incidence de survenue de récidive locale et régionale sur une population de 137 patientes opérées par mastectomie et injection de graisse sur deux périodes de temps, l'une (P1) allant du geste carcinologique à la date de la première injection de graisse, et l'autre (P2) couvrant le temps qui sépare la première

injection de graisse de la fin de la reconstruction mammaire. Les auteurs ont rapporté avec une moyenne de suivi de 7,6 ans (3-19), une incidence de survenue de récidive locorégionale de 6,5 % (2,9 % dans le bras P1 et 3,6 % dans le bras P2). Deux décès de cause autre que la maladie ont été rapportés.

Les auteurs ont conclu que l'injection de graisse n'avait pas d'impact sur l'incidence de survenue de récidive locale.

Petit et *al.* [7] ont sélectionné un groupe de 321 patientes ayant bénéficié d'une injection de graisse, 196 (61,1 %) opérées par mastectomies –125 par quadrantectomies (38,9 %) et un groupe contrôle homogène qui n'avait pas subi d'injection de graisse. 88,5 % des tumeurs étaient invasives avec un diamètre tumoral moyen de 1,6 cm. 59 % des patientes étaient indemnes d'envahissement ganglionnaire. Le délai moyen de réalisation de l'injection de graisse par rapport à l'acte carcinologique était de 26 mois (2-128). Le délai moyen de suivi a été de 56 mois (8-155). Un taux de 4 % de récidive locorégionale a été observé. Les auteurs ont rapporté chez les patientes porteuses de lésions non invasives et ayant bénéficié d'une injection de graisse, un risque plus élevé de récidive locale par rapport au groupe contrôle (10,8 % des patientes versus 0 %). Il s'agit de récidive locale pour 4 patientes, 3 opérées par mastectomie, une patiente après traitement conservateur. Les données cliniques et carcinologiques rapportées pour ces 4 patientes dans cet article sont insuffisantes pour tirer une conclusion quelconque. Nous ne connaissons pas l'âge de ces patientes, l'existence ou non de lésions extensives de DIN, l'existence de foyers micro-infiltrants associés ou non, l'existence ou non de composante de type comédocarcinome, la réalisation ou non de ganglion sentinelle. La seule donnée rapportée est celle de marges chirurgicales saines, sans définition toutefois de ce que les auteurs considèrent comme marges saines pour ces 4 patientes. Les auteurs ne rapportent aucune clarification, et *ont néanmoins conclu à la sécurité carcinologique de l'injection de graisse.*

Dans une étude multicentrique Petit et *al.* [8] ont rapporté leurs résultats à propos de 513 patientes ayant bénéficié d'une injection de graisse dans 370 cas après mastectomie et reconstruction mammaire et dans 143 cas après traitement conservateur. Un taux de 2,4 % de récidive locorégionale a été observé avec une moyenne de suivi de 19,2 mois (1-107) et un taux de 3,1 % de métastases à distance.

Dans notre étude, nous avons publié les résultats de 116 injections de graisse réalisées chez 110 patientes, dans 105 cas après mastectomie et reconstruction mammaire et dans 11 cas après traitement conservateur. Nous avons observé un taux de récidive locale de 1,8 % avec un suivi moyen de 3 ans (extrêmes : 6 mois – 9,5 ans) et un taux de métastase de 8,2 %.

Tel que le rapporte à très juste titre Fraser [15], *les résultats des études expérimentales attestant d'un risque carcinogène des implants graisseux ne sont pas corroborés par nos études cliniques.*

Dans leur rapport récent, l'ASAPS Fat graft Task Force a déclaré *qu'aucune étude ne peut actuellement suggérer une augmentation du risque carcinogène associé aux implants graisseux* [16].

Étude comparative mastectomie simple versus mastectomie avec reconstruction et injection de graisse autologue

En cas de mastectomie simple, Fisher [17] a rapporté un pourcentage de récidive locale de 10 % à 20 ans pour des tumeurs inférieurs ou égales à 4 centimètres, ce qui équivaut à un risque approximatif de 0,5 % par an.

Les facteurs de risque de récidive locale sont parfaitement connus: taille tumorale, envahissement ganglionnaire, qualité des marges d'exérèse, embols vasculaires. Les cancers du sein de TNM élevé ont un risque de récidive locale plus rapide, devançant dans 30 à 60 % des cas une évolution métastatique synchrone.

L'ensemble de ces études [6-8] ont rapporté un taux de récidive locale variant de 2 à 6,5 %, avec une durée moyenne de suivi de 19,2 mois à 7,6 ans.

Notre étude rejoint l'étude de Fisher et rapporte à ce jour un taux de récidive locale de 1,8 % ce qui équivaut à un risque approximatif de 0,6 % par an.

Petit et al. dans leur étude multicentrique [12], ont observé un taux de récidive locorégionale de 2,4 % soit un risque approximatif de 1,5 % par an.

Augmentation mammaire et injection de graisse autologue

En 1983, Illouz [18] a présenté sa technique de transplantation de tissus graisseux dans le sein. En 2009, il a publié ses résultats de 25 ans d'expérience à propos de 381 injections de graisse sur antécédent de cancer, geste effectué un an après la reconstruction mammaire. Cette expérience considérable n'apporte toutefois pas de données carcinologiques analysables [19].

En 1987, Bircoll a rapporté son expérience de transfert de tissu graisseux en augmentation mammaire. En 2012, l'auteur [20] a conclu à la sécurité carcinologique des injections de graisse en augmentation mammaire à propos de 650 cas, avec un recul de 27 ans. Il a précisé qu'aucune injection n'a été effectuée dans le tissu glandulaire. L'auteur a constaté aucune survenue de microcalcification suspecte, toutes les patientes ayant bénéficié d'un examen radiologique pré et post opératoire,

En 2012, Khouri et al. [21] ont publié leur expérience sur une étude multicentrique prospective à propos de 81 patientes en augmentation mammaire. Les auteurs ont rapporté, pour un volume moyen injecté par sein de 277 ml, et une moyenne de suivi de 3,7 ans (extrêmes : 12 mois à 6 ans), aucune masse ou nodule. Une IRM réalisée à un an a retouvé un taux de 16 % de cytostéatonécrose.

Surveillance et détection des récidives

La majorité des récidives survient dans le plan cutané et sous-cutané. De façon générale, toute patiente ayant bénéficié d'une reconstruction mammaire doit bénéficier d'un examen clinique tous les six mois pendant les cinq premières années. Aucune recommandation écrite de surveillance par imagerie n'est préconisée par la

Société Européenne d'imagerie du sein. La surveillance clinique prime. En cas de doute clinique, une échographie peut être demandée, isolée ou associée à une IRM. Dans le cas d'un traitement conservateur et sein controlatéral restant, une surveillance annuelle par mammographie couplée à une échographie est effectuée.

Il n'existe pas de problème diagnostic posé par la survenue de microcalcifications après injection de graisse.

En 2009, Delay et al. [22] ont rapporté leur expérience à propos de 880 patientes (734 reconstructions, 106 corrections de déformation congénitale, 30 chirurgies esthétiques, 10 chirurgies correctrices sur lésions bénignes). Les auteurs ont conclu: « si le lipomodelage est effectué selon les techniques actuelles de transfert graisseux, il ne gêne pas la surveillance radiologique ».

En 2009, l'ASAPS Fat Graft Task Force [16] a conclu : « au vu des données actuelles », il semble qu'il n'y ait aucun impact négatif sur les possibilités de détection d'un cancer du sein.

La réalisation de mammographie, échographie voire IRM par des équipes de radiologistes expérimentés en pathologie mammaire permettent d'établir une lecture parfaite et au moindre doute une biopsie doit permettre le diagnostic [23-27].

Dans notre expérience, nous n'avons eu aucune difficulté de diagnostic.

CONCLUSION

Bien que la confirmation de nos résultats soit nécessaire grâce à des études de suivi de cohortes multicentriques avec un suivi plus long, une population plus importante de patientes, nos premiers résultats suggèrent que l'injection de graisse autologue purifiée n'a pas, ou peu d'impact sur la probabilité de survenue d'une récidive locorégionale en pathologie mammaire. Cette technique a pris une place prépondérante en correction de certains mauvais résultats de traitements conservateurs et est utilisée de façon systématique dans notre équipe pour parfaire les résultats de reconstruction mammaire.

RÉFÉRENCES

[1] Bircoll M. Cosmetic breast augmentation utilizing autologous fat and liposuction techniques. Plast Reconstr Surg. 1987;79:267.

[2] Spear SL, Henry BW, Lockwood MD. Fat injection to correct contour deformities in the reconstructed breast. Plast Reconstr Surg. 2005;116:1300-5.

[3] Missana MC, Laurent I, Barreau L, et *al.* Autologous fat transfer in reconstructive breast surgery: indications, technique and results. EJSO. 2007;33:685-90.

[4] Coleman SR, Sabœiro AP. Fat grafting to the breast revisited : safety and efficacy. Plast Reconstr Surg. 2007;119:775-85.

[5] Spear SL, Newman MK. Fat grafting to the breast revisited : safety and efficacy. Plast Reconstr Surg. 2007;119;786-7.

[6] Rigotti G, Marchi A, Stringhini P, et *al.* Determining the oncological risk of autologous lipoaspirate grafting for post-mastectomy breast reconstruction. Aesthetic Plast Surg. 2010; 34(4):475-80.

[7] Petit JY, Botteri E, Lohsiriwat V, et *al.* Locoregional recurrence risk after lipofilling in breast cancer patients. Ann Oncol. 2012;(3):582-8.

[8] Petit JY, Lohsiriwat V, Clough KB, et *al.* The oncologic outcome and immediate surgical complications of lipofilling in breast cancer patients: a multicenter study-Milan-Paris-Lyon experience of 646 lipofilling procedures. Plast Reconstr Surg. 2011;128(2):341-346.

[9] Yu JM, Jun ES, Bae YC, et *al.* Mesenchymal stem cells derived from human adipose tissues favor tumor cell growth *in vivo*. Stem Cells Dev. 2008;17:463-473.

[10] Iyengar P, Combs TP, Shah SJ, et *al.* Adipocyte-secreted factors synergistically promote mammary tumoregenesis through induction of anti-apoptotic transcriptional programs and proto-oncogene stabilization. Oncogene. 2003;22:6408-6423.

[11] Manabe Y, Toda S, Miyazaki K, et *al.* Mature adipocytes, but not preadipocytes, promote the growth of breast carcinoma cells in collagen gel matrix culture through cancer-stromal cell interactions. J Pathol. 2003;201:221-8.

[12] Vona-Davis L, Rose DP. Adipokines as endocrine, paracrine, and autocrine factors in breast cancer risk and progression. Endoc Relat Cancer. 2007;14:189-206.

[13] Jarde T, Caldefie-Chezet F, Goncalves-Mendes N, et *al.* Involvement of adiponectin end leptin in breast cancer : clinical and *in vitro* studies. Endocr Relat Cancer. 2009;16(4):1197-210.

[14] Schaffler A, Scholmerich J, Buechler C. Mecanisms of disease: adipokines and breast cancer — endocrine and paracrine mechanisms that connect adiposity and breast cancer. Nature Clin Pract Endocrinol Metab. 2007;3:345-54.

[15] Fraser JK, Hedrick MH, Cohen SR. Oncological risks of autologous fat grafting to the breast. Aesthetic Surgery Journal. 2011;31(1):68-75.

[16] Gutowski KA, ASAPS Fat graft Task Force. Current applications and safety of autologous fat grafts: a report of the ASAPS Fat graft Task Force. Plast Reconstr Surg. 2009;124:272-280.

[17] Fisher B, Anderson S, Bryant J, et *al.* Twenty-year follow-up of a randomized trial comparing total mastectomy, lumpectomy, and lumpectomy plus irradiation for the treatment of invasive breast cancer. N Engl J Med. 2002;347(16):1233-41.

[18] Illouz YG. Body contouring by lipolysis: a 5 year experience with over 3000 cases. Plast Reconstr Surg. 1983;72(5):591-597.

[19] Illouz YG, Sterodimas A. Autologous fat transplantation to the breast: A personal technique with 25 years of experience. Aesth Plast Surg. 2009;33:706-715.

[20] Bircoll M. Clinical analyses of clustered microcalcifications after autologous fat injection for breast augmentation. Plast Reconstr Surg. 2012;130(1):779.

[21] Khouri RK, Eisenmann-Klein M, Cardoso E, et *al.* Brava and autologous fat transfer is a safe and effective breast augmentation alternative : results of 6-year, 81 patients, prospective multicenter study. Plast Reconstr Surg. 2012;129(5):1173-1187.

[22] Delay E, Garson S, Tousson G, et *al.* Fat injection to the breast: technique, results, and indications based on 880 procedures over 10 years. Aesth Surg J. 2009;29:360-376.

[23] Pierrefeu-Lagrange AC, Delay E, Guerin N, et *al.* Radiologic evaluation of breast reconstructed with lipomodeling. Ann Chir Plast Esthet. 2005;51(1):18-28.

[24] Kwak JY, Lee SH, Park HL, et *al.* Sonographic findings in complications of cosmetic breast augmentation with autologous fat obtained by liposuction. J Clin Ultrasound. 2004;32(6): 299-301.

[25] Pulagam SR, Poluton T, Mamounas EP. Long term clinical and radiological results with autologous fat transplantation for breast augmentation: case reports and review of the literature. Breast J. 2006;12(1):63-5.

[26] Veber M, Tourasse C, Toussoun G, et *al.* Radiographic findings after breast augmentation by autologous fat transfer. Plast Reconstr Surg. 2011;127:1289-1299.

[27] Kneeshaw PJ, Lowry M, Manton D, et *al.* Differentiation of benign from malignant breast disease associated with screening detected microcalcifications using dynamic contrast enhanced MRI. Breast. 2006;15:29-38.

DISCUSSION

M. Jacques ROUËSSÉ

Y a-t-il eu des récidives locales survenant de façon étonnante étant donnés les facteurs de risque initiaux ?

Non, dans les deux cas il s'agissait de lésions pT1, pN0, M0, R0. Néanmoins outre le jeune âge de ces patientes, elles présentaient toutes deux des lésions étendues de carcinome *in situ* type comédocarcinome, avec, pour une patiente des limites de résection sur pièce de mastectomie affleurant la profondeur, les limites latérales interne, externe et inférieure. La seconde patiente présentait quant à elle des emboles vasculaires.

M. Jacques-Louis BINET

Comment expliquez-vous les différences entre vos bons résultats et les publications « expérimentales » avec leurs risques ?

Les résultats que nous avons retrouvés rejoignent ceux publiés par Rigotti et Petit. Ils témoignent que ces résultats expérimentaux ne peuvent être transposés à l'homme. Ceci n'est pas le propre des injections de graisse mais des études expérimentales de façon générale menées chez l'animal pour lesquelles nous pourrions être amenés à nous poser la question de leur place mais ceci n'est pas le sujet de cet exposé.

Aurez-vous le droit de créer un lot témoin sans réinjection de graisse autologue ?

Un élément de réponse a été apporté par l'étude de Petit qui comparait non pas un groupe témoin de reconstruction mammaire sans réinjection de graisse, mais un groupe témoin de patientes ayant subi une mastectomie ou un traitement conservateur, sans réinjection de graisse. Les auteurs ont rapporté un taux analogue de récidive locorégionale dans les deux groupes.

M. Jean-Louis DUFIER

En chirurgie orbitaire, lorsqu'on assiste à une extrusion de l'implant en hydroxyapatite, après émulation force est bien de recourir à un greffon dermato-graisseux pris au niveau de la fesse. L'expérience montre qu'il faut greffer un excès de tissu en raison d'une lipolyse partielle à moyen terme. Avez-vous observé le même phénomène en chirurgie mammaire ?

C'est exact, nous avons observé les mêmes résultats en chirurgie mammaire, résorption majorée en cas d'antécédents de radiothérapie pariétale. L'intégration des greffons graisseux serait corrélée à la qualité et à la vascularisation du tissu receveur.

Néanmoins plutôt que d'opter pour une sur-correction, nous préférons répéter les séances d'injection en chirurgie mammaire, ceci pour deux raisons essentielles : une ré-intervention en chirurgie mammaire est aisée contrairement à une reprise en chirurgie orbitaire, et surtout une sur-correction peut induire des lésions de cytostéatonécrose palpables.