Bull. Acad. Natle Méd., 2017, *201*, n°s 7-8-9, 1361-1375, séance du 10 octobre 2017

COMMUNICATION

L'hyperoxalurie primitive, aujourd'hui et demain

Mots-clés : Oxalate de calcium. Hyperoxalurie primaire. Lithiase. Néphrocalcinose. Pyridoxine. Transplantation rénale. Transplantation hépatique. Thérapie par l'interférence par ARN

Primary hyperoxaluria, today and tomorrow

Key-words: Calcium Oxalate. Hyperoxaluria primary. Lithiasis. Nephrocalcinosis. Pyridoxine. Kidney Transplantation. Liver Transplantation. RNAi Therapeutics

Pierre COCHAT *, Élodie CHEYSSAC *, Anne-Laure SELLIER-LECLERC *, Aurélia BERTHOLET-THOMAS *, Justine BACCHETTA *, Cécile ACQUAVIVA-BOURDAIN *

Conflits d'intérêts : PC a été expert et investigateur lors d'essais cliniques pour les laboratoires Oxthera, Dicerna et Alnylam-Sanofi.

RÉSUMÉ

Les hyperoxaluries primitives sont transmises sur le mode autosomique récessif ; il s'agit d'affections rares et souvent graves, engageant alors le pronostic rénal et parfois le pronostic vital, notamment dans les formes à début précoce. Le type 1, le plus fréquent, résulte d'un déficit enzymatique (alanine-glyoxylate aminotransférase) dans les peroxysomes du foie, à l'origine d'une hyperoxalurie qui s'exprime initialement par des calculs avec ou sans néphrocalcinose. Au fur et à mesure que la filtration glomérulaire diminue, une surcharge systémique apparaît et n'épargne aucun organe, mais l'essentiel du stockage de l'oxalate est osseux. Le diagnostic repose sur l'oxalurie, puis le génotypage, car la confirmation du type d'hyperoxalurie est indispensable à la prise en charge et permet le diagnostic prénatal. Le traitement conservateur (pyridoxine, hydratation, inhibiteurs de la cristallisation) est essentiel et doit être précoce. Aucune méthode de dialyse n'est suffisamment efficace pour

* Centre de référence des maladies rénales rares Néphrogones. IBCP — UMR 5305 CNRS/UCBL. Hospices Civils de Lyon & Université de Lyon. Lyon, France.

Tirés-à-part : Professeur Pierre Cochat, Service de pédiatrie, hôpital Femme Mère Enfant, 59 boulevard Pinel, 69677 Bron cedex. Courriel : pierre.cochat@chu-lyon.fr
Article reçu le 3 avril 2017 et accepté le 22 mai 2017

compenser la production d'oxalate, de sorte que la transplantation hépatique et rénale doit être planifiée avant le stade d'insuffisance rénale avancée, pour limiter les dégâts de la thésaurismose. Dans un avenir proche, de nouvelles thérapeutiques — notamment ARN interférant — pourront remplacer ou compléter la transplantation d'organes. Les hyperoxaluries primitives de type 2 et 3 sont plus rares et ont un phénotype moins sévère.

SUMMARY

Primary hyperoxaluria is a group of rare inherited diseases, often associated with severe systemic involvement, leading to end-stage renal disease and further extrarenal life-threatening complications, mainly in patients with early onset. Type 1 is the most common, and is due to a liver-specific peroxisomal alanine-glyoxylate aminotransferase deficiency, so that the kidney must clear excessive amounts of oxalate, leading to nephrocalcinosis and urolithiasis. Along with glomerular filtration rate impairment, insoluble oxalate is progressively stored by all organs, mainly bones. The diagnosis is based on urine oxalate measurement and requires genotyping in order to propose the most appropriate management and allow prenatal diagnosis. Supportive measures (pyridoxine, hydration, crystallization inhibitors) are the cornerstone of early management. However many patients have a delayed diagnosis so that dialysis is mandatory, but any kind of dialysis would have limited benefit since oxalate overproduction by the liver would not be balanced by dialysis. Early (preemptive) combined liver-kidney transplantation is currently the most appropriate treatment but is a challenging procedure. In the next future, promising options — such as RNA interference therapy — might be an alternative to organ transplantation. Type 2 and type 3 primary hyperoxalurias are less common and have less severe phenotype.

INTRODUCTION

L'hyperoxalurie est un symptôme biochimique qui peut être la traduction d'une maladie héréditaire du métabolisme (hyperoxalurie primitive, HP) ou la conséquence d'une pathologie acquise (hyperoxalurie secondaire). Trois types d'HP sont identifiés (Tableau I, Figure 1) ; le type 1 est de loin le plus fréquent et le plus grave, justifiant actuellement de la transplantation combinée hépatique et rénale, mais qui bénéficiera probablement sous peu d'un traitement par ARN interférant.

L'HP1 est une affection de transmission récessive autosomique qui affecte 1 naissance sur 100 000-150 000 en Europe, soit une prévalence de 1 à 3 cas par million d'habitants [1]. Elle est la conséquence d'une mutation du gène *AGXT* qui entraine un déficit en alanine-glyoxylate aminotransférase (AGT), enzyme normalement produite exclusivement par les peroxysomes hépatocytaires et dont le coenzyme est la pyridoxine. La maladie s'exprime soit parce que la production de l'enzyme est déficiente ou absente (déficit quantitatif), soit parce qu'elle est délocalisée dans la mitochondrie ou le cytoplasme, ce qui rend l'AGT inefficace (déficit fonctionnel). Cela explique en partie l'hétérogénéité phénotypique de l'affection. Ce déficit conduit à une production massive d'oxalate (Figure 1) ; l'oxalate de calcium formé étant insoluble dans l'urine, les premiers symptômes concernent avant tout l'appareil urinaire.

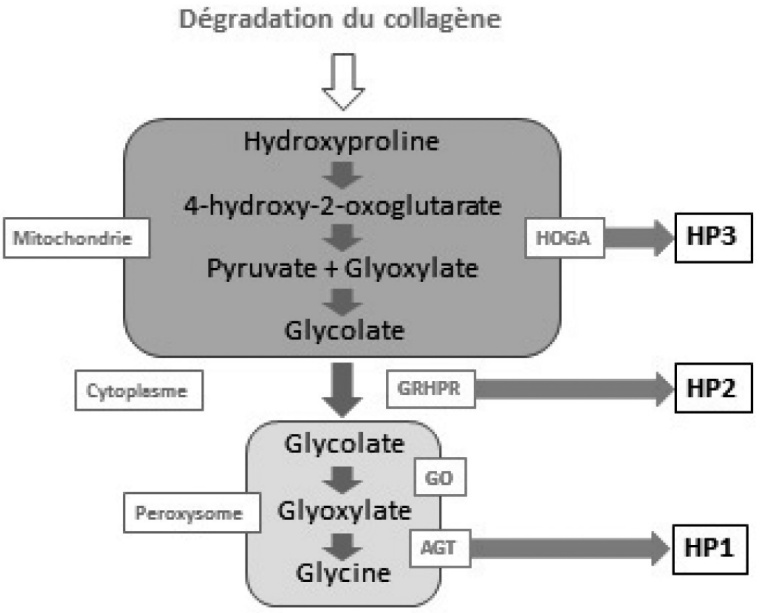

FIG. 1. — Dégradation hépatocytaire du collagène : voies métaboliques affectées en cas d'hyperoxalurie

AGT : alanine glyoxylate aminotransférase GRHPR : glyoxylate/hydroxypyruvate reductase
GO : glycolate-oxydase HOGA : 4-hydroxy-2-oxoglutarate aldolase

TABLEAU 1. — Les trois types d'hyperoxalurie primitive

Type	Phénotype OMIM	Fréquence en Europe	Allèle muté	Déficit enzymatique	Survie rénale à l'âge de 40 ans
1	259900	85 %	*AGXT*	Alanine-glyoxylate aminotransférase 1	40 %
2	260000	5 %	*GRHPR*	Glyoxylate/hydroxypyruvate reductase	80
3	613616	10 %	*HOGA1*	4-hydroxy-2-oxoglutarate aldolase	95 %

HYPEROXALURIE PRIMITIVE DE TYPE 1

Présentation

L'âge médian des premiers symptômes est de 5 à 6 ans (extrêmes allant de la naissance à plus de 60 ans). Il s'agit presque toujours de symptômes urinaires en rapport avec une pathologie lithiasique ; il peut aussi s'agir d'anomalies moins spécifiques exprimant l'atteinte tubulaire ou l'altération de la fonction rénale [1]. Outre les méfaits des épisodes d'obstruction et d'infection liés aux calculs, l'insuffisance rénale est le fait d'une atteinte tubulo-interstitielle progressive secondaire à la toxicité mitochondriale de l'oxalate sur les cellules tubulaires et à l'accumulation de l'oxalate de calcium dans le parenchyme rénal entraînant inflammation et fibrose [2, 3]. Cela conduit à une détérioration inéluctable de la filtration glomérulaire (FG) alors que la production hépatique d'oxalate reste inchangée. De ce fait, la concentration plasmatique d'oxalate augmente et les dépôts deviennent systémiques (on parle alors d'oxalose) avec prédilection pour le squelette [4].

Le stade d'insuffisance rénale chronique terminale (IRCT) est atteint entre 25 et 40 ans pour la moitié des patients. L'HP1 est à l'origine de 1 % des IRCT chez l'enfant en Europe contre environ 17 % en Jordanie du fait de la fréquence de la consanguinité.

L'HP1 se présente sous 5 formes [1] :

1) forme infantile, particulièrement sévère : la progression vers l'IRCT résulte de l'importance de la production hépatique et de l'immaturité de la FG ;
2) survenue de calculs à répétition associée à une altération progressive de la FG dans l'enfance ou l'adolescence ;
3) forme tardive, avec émission de plusieurs calculs à l'âge adulte ;
4) récidive après transplantation rénale sans diagnostic précis avant greffe ;
5) sujets pré-symptomatiques issus d'une famille où un cas index a été identifié.

Diagnostic

Du fait de la rareté de l'affection et de la méconnaissance des maladies rénales héréditaires responsables de calculs, il se passe en moyenne 3 à 5 ans entre les premiers symptômes et le diagnostic [1]. *L'association calculs — néphrocalcinose — altération de la fonction rénale* est très évocatrice d'HP, d'autant qu'existe une consanguinité.

L'étude de la cristallurie, l'analyse morphologique du calcul et l'examen par spectrométrie infra-rouge sont essentiels dans l'approche diagnostique car ils permettent d'identifier des cristaux d'oxalate de calcium monohydraté (whewellite).

L'association d'une hyperoxalurie (oxalate urinaire > 0,5 mmol/1,73 m^2 par 24 h ou rapport oxalate/créatinine urinaire > 100 mmol/mol) et d'une hyperglycolaturie

(glycolate urinaire > 0,5 mmol/1,73 m^2 par 24 h) est très évocatrice d'HP1, même si l'hyperglycolaturie n'est pas constante. Le dosage de l'oxalémie (N < 6 μmol/L) n'est pas suffisamment spécifique car la concentration reste habituellement normale tant que la FG est préservée [5, 6].

Le génotypage doit donc toujours être réalisé afin de confirmer le diagnostic, de préciser le type d'HP et de guider certains aspects thérapeutiques (notamment le bien-fondé de la pyridoxine). Il repose sur le séquençage et peut s'intégrer dans une approche de type *Next-Generation Sequencing* (NGS).

D'autres outils diagnostiques ont été étudiés, mais ne peuvent être recommandés actuellement dans l'évaluation des sujets atteints : protéomique urinaire, évaluation des performances vasomotrices périphériques, etc. [7].

La démarche diagnostique est simplifiée dans le tableau II [8].

Tableau 2. — Démarche diagnostique

Filtration glomérulaire	**FG > 30 mL/min pour 1,73 m^2**	**FG < 30 mL/min pour 1,73 m^2**
Urine	Analyse d'un calcul par spectrométrie infrarouge	
	Cristallurie	
	Oxalurie (± glycolaturie)	
Sang		Oxalate, oxalate/créatinine
	Séquençage ADN (*AGXT puis HOGA1 puis GRHPR*)	
Dialysat		Oxalate, glycolate
Évaluation systémique	Fond d'œil	Fond d'œil Échocardiographie Électrocardiogramme Imagerie osseuse

Approche moléculaire

Le gène *AGXT* est localisé au niveau du chromosome 2q37.3 ; la protéine codée comporte 392 acides aminés et a une masse moléculaire de 43 kDa. Une centaine de mutations et polymorphismes ont été identifiées et plusieurs relations génotype-phénotype ont été établies, notamment en ce qui concerne la sensibilité à la pyridoxine [9].

Il existe en outre une spécificité géographique et ethnique de ces mutations : Gly170Arg est la plus fréquente en Europe occidentale, mais on retrouve plusieurs effets fondateurs, notamment au Maghreb (Ile244Thr), aux Iles Canaries, au Japon, en Turquie, au Pakistan, dans la population arabe d'Israël, etc. [10].

Il n'existe aucun marqueur biologique ou échographique spécifique de l'HP1 *in utero* et le recours à la biologie moléculaire est donc indispensable pour le diagnostic

prénatal, soit à partir d'une ponction de villosités choriales, soit à partir d'une ponction de liquide amniotique. Le diagnostic préimplantatoire est théoriquement possible [1].

La surcharge systémique

Lorsque la FG devient inférieure à 30 à 45 mL/min pour 1,73 m^2, les capacités d'élimination urinaire de l'oxalate sont dépassées par la production hépatique et la saturation plasmatique en oxalate devient critique lorsque l'oxalémie est supérieure à 30 à 50 μmol/L ; il s'ensuit une atteinte systémique, où la quasi totalité des organes et des tissus est concernée [6, 11].

Le squelette est le principal site de stockage [4]. Au fur et à mesure de son évolution, l'atteinte osseuse se complique (douleurs, fractures, anémie résistante à l'érythropoïétine). L'estimation du stock osseux d'oxalate peut être faite par biopsie et étude histomorphométrique, mais il s'agit d'une méthode invasive, et les techniques dites non invasives (ostéodensitométrie conventionnelle ou par tomographie quantitative à haute résolution) sont moins performantes.

Outre les os et les articulations, les dépôts d'oxalate concernent le cœur (risque de mort subite), la rétine (risque de cécité), la peau (acrosyndromes), les tissus mous-(tophi), les nerfs périphériques (polyradiculoneuropathie), etc. [12]. Cette progression systémique est souvent responsable d'une altération de la qualité de vie.

Une telle évolution fait de l'oxalose une des maladies à expression rénale les plus graves, tant en termes de morbidité que de mortalité, particulièrement dans plusieurs pays en développement du fait de la fréquence de la consanguinité, du retard diagnostique, des difficultés d'accès au diagnostic prénatal et de l'absence de possibilités thérapeutiques adaptées [1].

Traitement conservateur

Le traitement conservateur doit être entrepris dès que le diagnostic est évoqué et avant même qu'il ne soit confirmé. Le but est de réduire la production d'oxalate et d'augmenter en continu la solubilité de l'oxalate de calcium dans l'urine [13].

L'essentiel du traitement repose sur l'hydratation (2-3 L/m^2 par 24h) aussi bien le jour que la nuit, ce qui peut nécessiter une gastrostomie chez les jeunes enfants [8]. En effet, le risque lithiasique augmente lorsque l'oxalurie excède 0,4 mmol/L, notamment lorsque la calciurie dépasse 4 mmol/L.

Le phosphate de pyridoxine (vitamine B6) est le principal coenzyme de l'AGT. Il réduit significativement l'oxalurie chez un tiers des patients et mérite donc d'être testé systématiquement (5 mg/kg par jour, en augmentant par paliers si besoin, sans dépasser 20 mg/kg) [14]. Cette réponse est optimale chez les sujets porteurs d'une mutation homozygote Gly170Arg, un peu moindre chez les homozygotes Phe152Ile et Ile244Thr et les hétérozygotes Gly170Arg, mais a priori inutile avec les autres génotypes [15].

Le citrate — de potassium si la filtration glomérulaire le permet — (100-150 mg/kg par jour), le phosphate neutre ou le magnésium sont indispensables pour réduire l'absorption du calcium et donc la calciurie, mais aussi pour inhiber la cristallisation de l'oxalate de calcium dans l'urine [8].

L'hydrochlorothiazide (1-2 mg/kg par jour) est intéressant lorsqu'existe une hypercalciurie.

La réduction des apports alimentaires en oxalate n'influence guère le cours de l'HP1 car l'oxalate alimentaire ne représente pas plus de 5 à 10 % de l'oxalate total éliminé par voie rénale. En revanche, il convient d'éviter toute supplémentation en vitamine C, car l'acide ascorbique est un précurseur de l'oxalate [16].

L'impact du traitement conservateur est évalué par le suivi de l'oxalurie, de la cristallurie, du volume cristallin, et parfois à l'aide de logiciels permettant d'estimer la sursaturation urinaire en oxalate de calcium.

Traitements urologiques

Le traitement des calculs doit éviter toute agression parenchymateuse, susceptible d'altérer la FG [17]. Le recours aux techniques endoscopiques mini/micro-invasives, avec ou sans laser, est toujours préférable. La lithotritie extracorporelle reste une option acceptable mais, s'il existe une néphrocalcinose, des lésions parenchymateuses dans le faisceau des ondes de choc peuvent altérer la FG [18]. Tous les traitements des calculs chez les patients atteints d'HP1 sont susceptibles de modifier le profil évolutif de la FG et il est parfois préférable de se limiter à la pose de sondes double J. Les indications urologiques sont finalement toutes délicates et doivent être confiées à des urologues expérimentés dans le traitement cette affection [17].

Au stade d'IRCT, la néphrectomie des reins propres peut être proposée dans la perspective d'une transplantation, afin de limiter le risque d'infection et les épisodes d'obstruction.

Dialyse

Globalement, la dialyse n'est pas adaptée au traitement de l'HP1. En effet, en dépit de la faible masse moléculaire de l'oxalate (HOOC-COOH : 1 mmol = 90 mg), la dialyse ne permet jamais d'équilibrer la surproduction hépatique d'oxalate : cette production est de 4 à 7 mmol/1,73 m^2 par 24 h alors que l'épuration par dialyse conventionnelle n'est que de 1 à 2 mmol/1,73 m^2 par 24h, de sorte que la surcharge tissulaire est inexorable.

Chez les patients traités par hémodialyse, l'oxalémie pré-dialytique est de l'ordre de 100 à 200 μmol/L ; elle diminue d'environ 60 % après chaque séance et retourne à environ 80 % de la concentration pré-dialytique en 24 heures et 95 % en 48 heures. En effet, l'hémodialyse n'épure que l'oxalate soluble circulant et entraîne un rebond de concentration à partir du compartiment à renouvellement lent (squelette), de

sorte que le bénéfice des séances répétées est bien supérieur à celui des séances prolongées ; l'hémodialyse quotidienne est donc recommandée.

La dialyse péritonéale ne permet pas une épuration suffisante de l'oxalate mais, notamment en cas d'oxalose infantile, la combinaison de l'hémodialyse quotidienne et de la dialyse péritonéale permet une épuration relativement efficace, limite l'exposition systémique et évite les rebonds post-dialytiques d'oxalate, mais au prix d'une qualité de vie déplorable.

Globalement, les indications de dialyse sont limitées à quelques situations [1, 8] : 1) forme infantile, dans l'attente d'une transplantation d'organes ; 2) préparation à une transplantation rénale, avant ou après transplantation hépatique associée, afin d'épurer au maximum l'oxalate et d'éviter qu'il ne se dépose massivement dans le greffon ; 3) à la suite d'une greffe isolée du rein ou d'une greffe combinée hépatique et rénale, lorsque la reprise de diurèse n'est pas immédiate ou en cas de dysfonctionnement transitoire du greffon rénal ; 4) exceptionnellement, chez des malades relativement âgés et en l'absence d'alternative thérapeutique ; 5) dans les pays en développement, lorsque la dialyse est la seule alternative à l'abandon de traitement, ce qui pose des problèmes éthiques majeurs.

Transplantation d'organes

La stratégie de transplantation est dictée par l'évaluation du stock systémique d'oxalate, estimé par la clinique, la mesure répétée de la FG et de l'oxalémie, et parfois par biopsie osseuse. Cette atteinte systémique, grossièrement corrélée au temps passé en IRCT, conditionne la morbidité et la mortalité et, idéalement, toute transplantation doit être une démarche précoce, dès que la FG est inférieure à 40-30 mL/min pour 1,73 m^2 [19].

Transplantation rénale

La transplantation rénale permet une élimination efficace de l'oxalate soluble mais la récidive survient dans 100 % des cas. Elle est donc *a priori* contre-indiquée [8].

L'identification de mutations sensibles à la pyridoxine fait parfois discuter une transplantation rénale isolée associée à un traitement ininterrompu par pyridoxine, mais l'expérience en est confidentielle [1].

Dans les pays en développement, la fréquence de la maladie contraste souvent avec l'absence d'accès à la transplantation hépatique et rénale. Ce constat permet d'insister sur la nécessité d'un traitement conservateur précoce et agressif, mais aussi sur la légitimité à s'abstenir de tout acharnement thérapeutique en l'absence de ressources adaptées, notamment dans les formes infantiles sévères [1].

Argumentaire pour la transplantation hépatique

Dans la mesure où la production d'oxalate est strictement limitée aux peroxysomes hépatocytaires, la transplantation hépatique orthotopique est une forme d'enzymothérapie substitutive en apportant l'enzyme manquante au bon endroit, tant en ce

qui concerne l'organe (foie), que la cellule (hépatocyte) ou la structure intracellulaire (peroxysome) [1]. L'objectif de la transplantation d'organes est alors de transformer un bilan d'oxalate inexorablement positif en un bilan progressivement négatif, en normalisant la production hépatique (transplantation hépatique) et en restaurant l'épuration rénale (transplantation rénale).

Transplantation combinée hépatique et rénale

Les résultats de la transplantation foie-rein sont encourageants, avec survie des patients de 79 % à 5 ans et de 68 % à 10 ans. Toutefois la transplantation combinée chez des patients en IRCT et avec une thésaurismose avancée expose au risque de compromettre rapidement la fonction du greffon rénal du fait de l'élimination massive d'oxalate à laquelle il est soumis dès le déclampage vasculaire. Malgré cela, la survie rénale est de 95 % à 3 ans et la FG est de 40 à 60 mL/min pour 1,73 m^2 après 5 à 10 ans.

Théoriquement, il pourrait être légitime de proposer une transplantation hépatique isolée lorsque la FG est encore suffisamment bonne pour espérer qu'elle se stabilise ou qu'elle s'améliore [20], mais le temps mis pour atteindre le stade d'IRCT est très variable d'un sujet à l'autre, de sorte que la transplantation hépatique peut introduire un risque vital prématuré qui n'est pas acceptable.

Bénéfice de la transplantation sur l'atteinte systémique

Après transplantation combinée hépatique et rénale, l'oxalémie se normalise d'autant plus lentement que le stockage tissulaire était important ; cela peut prendre des mois voire des années [21]. Si l'exposition présumée du greffon rénal est trop importante (oxalémie > 50 μmol/L) ou s'il existe un retard de fonction du greffon rénal, l'hémodialyse est encore nécessaire. En revanche, lorsque la diurèse post-transplantation est immédiate et suffisamment efficace, l'hémodialyse est inutile et il est alors essentiel de protéger le greffon rénal par une hydratation abondante, des inhibiteurs de la cristallisation de l'oxalate de calcium et parfois un diurétique thiazidique en cas d'hypercalciurie [22].

Après transplantation combinée réussie, l'amélioration systémique peut être spectaculaire, avec la qualité de vie qui s'ensuit [1].

Stratégie de transplantation

Plusieurs cas de figure peuvent être envisagés [8, 19] :

— Chez les patients régulièrement suivis et dont la FG diminue progressivement, une transplantation foie-rein en un temps doit être envisagée lorsque la FG est de 30 à 15 mL/min pour 1,73 m^2 afin d'éviter une transplantation au stade d'oxalose avancée. Il s'agit alors généralement d'un donneur décédé unique.

— Chez les patients au stade d'IRCT et traités par dialyse, l'épuration doit tout d'abord être optimisée (hémodialyse quotidienne ± dialyse péritonéale) avant d'envisager une transplantation combinée. À ce stade, la transplantation peut être envisagée en trois temps : 1) transplantation hépatique, 2) période d'épura-

tion optimale afin de stabiliser l'oxalémie en dessous de 50 μmol/L, 3) transplantation rénale. Cela concerne notamment les patients avec forme infantile sévère. Le recours à un donneur vivant n'est pas exclu dans ce contexte de greffe en deux temps. Si la transplantation foie-rein est réalisée en un temps, l'épuration de l'oxalate doit être impérativement assurée efficacement par le greffon ou, à défaut, par hémodialyse.

Le choix de la stratégie dépend évidemment des moyens disponibles et de l'expérience de l'équipe, mais tout doit être fait pour que le temps passé sur liste d'attente soit le plus bref possible. La lourdeur de la prise en charge impose un accompagnement du patient dès le moment du diagnostic, afin de lui permettre de comprendre au mieux sa maladie pour qu'il puisse en saisir les enjeux thérapeutiques [1, 21].

Perspectives thérapeutiques

Certaines perspectives sont séduisantes

L'utilisation d'ARN interférant (*short interfering RNA, siRNA*) permet de neutraliser spécifiquement — essentiellement par clivage initié par la ribonucléase Dicer — des molécules d'ARN messager et donc d'inhiber l'expression du gène d'intérêt. Par ailleurs, le ciblage des hépatocytes requis dans l'HP1 est rendu possible du fait de modifications de l'ARN interférant par conjugaison à la N-acétyl galactosamine [23]. Ainsi, le blocage enzymatique — nécessairement en amont de l'AGT — peut se faire au niveau de la glycolate-oxydase (GO) (Figure 1), mais d'autres cibles sont envisageables comme la lactico-déshydrogénase-A (LDH-A). Les premiers essais de blocage de la GO sur des souris *AGXT knock-out* sont très concluants avec réduction considérable la production d'oxalate [24]. D'autre essais chez les primates ont permis de démontrer que l'augmentation de glycolate qui résulte du blocage de la GO ne semble aucunement délétère et que la tolérance est jusque-là très bonne [25]. À la différence de la thérapie génique, l'effet obtenu est temporaire et nécessite donc des injections répétées (sous-cutanée ou intraveineuse) à vie, a priori mensuelles. Chez l'homme, un essai de phase 1 utilisant le lumasiran est actuellement en cours dans plusieurs pays. Si ce traitement s'avère efficace, il est légitime de penser que les indications de transplantation hépatique vont disparaître ou au moins diminuer considérablement, mais les patients pris en charge tardivement nécessiteront encore une transplantation rénale.

Des inhibiteurs chimiques de la glycolate-oxydase seraient potentiellement séduisants. Plus de 4 000 composés ont ainsi été testés et 2 ont été identifiés comme ayant un effet inhibiteur de la glycolate-oxydase, le dichromate de potassium/sodium et le colistiméthane [26]. Mais le problème du ciblage hépatocytaire n'est pas résolu et il n'y a donc pas d'application clinique potentielle à ce jour.

Des substituts polypeptidiques de l'AGT sont à l'étude sur des modèles cellulaires et sont a priori stables dans le plasma et non immunogéniques, laissant donc entrevoir des applications thérapeutiques intéressantes. Il apparaît ainsi que la conjugaison de

l'AGT au poly (éthylène glycol)-co-poly(L-acide glutamique) peut restaurer ses capacités de détoxification du glyoxylate [27]. Toutefois, le problème du ciblage hépatocytaire persiste et cette piste n'a donc pas encore d'application clinique.

La composante inflammatoire est importante dans l'évolutivité de la néphrocalcinose associée à l'HP1 et il existe une augmentation de production d'IL-1β sous l'action des médiateurs de l'inflammasome [3, 28]. Le blocage d'IL-1β par l'anakinra chez la souris permet de réduire les altérations tissulaires et d'améliorer la fonction rénale [3], ce qui peut représenter une piste thérapeutique chez l'homme, mais dont les indications sont certainement ponctuelles.

D'autres approches thérapeutiques ont déçu

La transplantation hépatique auxiliaire a l'avantage de ne pas imposer l'hépatectomie totale, mais la production d'oxalate par le foie propre restant est majeure et ne permet pas l'amélioration escomptée ; elle est donc contre-indiquée car expose aux risques l'immunosuppression sans bénéfice métabolique [29].

Oxalobacter formigenes est une bactérie anaérobie saprophyte de la flore intestinale qui dégrade l'oxalate alimentaire. De ce fait, un essai basé sur l'ingestion de gélules contenant de grandes quantités d'*Oxalobacter formigenes* a été conduit mais sans résultat significatif sur l'oxalurie ou l'oxalémie [30].

La pyridoxamine peut chélater des précurseurs de l'oxalate et a montré son efficacité sur des modèles animaux, mais sa tolérance et son efficacité chez l'homme ne sont pas validées.

Certaines petites molécules, capables de diffuser largement dans les cellules, agissent comme chaperonnes et permettent aux protéines mutées nouvellement synthétisées de recouvrer une conformation tridimensionnelle normale [31]. Ces molécules chaperonnes peuvent trouver des applications dans les anomalies de conformation des protéines, comme c'est le cas pour certains génotypes d'HP1. Toutefois, outre l'effet chaperonne que l'on peut d'ailleurs attribuer au phosphate de pyridoxine, aucun résultat significatif n'a été publié à ce jour [32].

La greffe d'hépatocytes a été initiée à partir d'un modèle murin $Agxt^{-/-}$ en associant irradiation hépatique et expression de HGF (*hepatic growth factor*). L'injection d'hépatocytes d'animaux $Agxt^{+/+}$ est réalisée par voie intrasplénique, permettant un taux de colonisation hépatocytaire de plus de 90 % après 24 semaines. Cette repopulation cellulaire permet une diminution de l'oxalurie et une réduction de la cristallurie. Chez l'homme, cela peut représenter une solution d'attente à la transplantation hépatique, mais l'amélioration observée n'est que transitoire et nécessite en outre une immunosuppression non dénuée de risque.

La thérapie génique est séduisante dans ce contexte et la transduction de l'AGT dans des hépatocytes a permis quelques résultats encourageants sur des modèles murins [33]. Toutefois, dans le cas particulier de l'HP1, indépendamment des difficultés liées à la multiplicité des mutations, les vecteurs actuels ne permettent pas d'obtenir un taux de transfection suffisant ni les moyens d'assurer un adressage péroxysomal

sélectif, et son application en pathologie humaine est encore lointaine. Actuellement, la limitation de la transduction est principalement liée à l'immunogénicité des vecteurs viraux mais des travaux récents utilisant un nouveau vecteur simien recombinant (SV40) peut ouvrir de nouvelles perspectives car a priori non immunogène chez l'homme [34].

HYPEROXALURIE PRIMITIVE DE TYPE 2

L'HP2 est beaucoup plus rare que l'HP1 ; la transmission est autosomique récessive et l'affection semble plus fréquente dans la population asiatique (Tableau I).

Diagnostic

Outre l'hyperoxalurie, le phénotype biochimique de l'HP2 est caractérisé par une élimination accrue de L-glycérate. Le diagnostic est le plus souvent porté entre 18 et 24 mois ; il s'agit généralement d'une symptomatologie lithiasique. La survenue d'infections urinaires et l'existence d'une néphrocalcinose sont moins fréquemment mentionnées que pour l'HP1. La fonction rénale est habituellement normale au moment du diagnostic et la FG reste préservée plus longtemps que dans l'HP1. La présentation globale de l'HP2 est en effet moins sévère que dans l'HP1, probablement du fait d'une moindre élimination urinaire d'oxalate.

La recherche d'une HP2 mérite d'être réalisée chaque fois qu'un patient présente une symptomatologie compatible avec une HP1 mais sans hyperglycolaturie, avec une augmentation de la L-glycératurie ou lorsque le séquençage du gène *AGXT* est négatif.

Approche moléculaire

Le gène muté (*GRHPR*) code pour la glyoxylate-réductase/hydroxypyruvate-réductase ; il est localisé sur le chromosome 9p11. Une quinzaine de mutations ont été décrites ; les plus fréquentes dont Gly165Asp et delG codon 35.

L'enzyme est normalement présente dans les leucocytes, les reins et le foie où l'activité enzymatique est la plus importante.

Traitement

Le traitement conservateur suit les mêmes recommandations que pour l'HP1, mais la pyridoxine n'est pas justifiée. Certains patients atteints d'HP2 ont pu bénéficier d'une transplantation rénale isolée au stade d'IRCT, mais le risque de précipitation d'oxalate dans le greffon rénal n'est pas négligeable si la thésaurismose est importante au moment de la greffe, sans pour autant relever de la transplantation hépatique [35].

Comme pour l'HP1, l'utilisation d'un traitement par ARN interférant pouvant inhiber l'expression du gène de la lactico-déshydrogénase-A (LDH-A) est à l'étude chez l'homme.

HYPEROXALURIE PRIMITIVE DE TYPE 3

L'HP3 résulte de mutations perte de fonction dans le gène *HOGA1*. HOGA1 est la dernière enzyme mitochondriale (4-hydroxy-2-oxoglutarate aldolase) de la voie hydroxyproline-glyoxylate (Tableau I, Figure 1) [36].

Le phénotype est beaucoup moins sévère que dans le type 1 et même le type 2. Il s'agit habituellement de calculs à répétition débutant dans la petite enfance, mais la fonction rénale n'est que rarement altérée [37]. Le diagnostic biochimique repose sur les marqueurs urinaires et notamment le rapport 4-hydroxyglutarate/créatinine (N < 2 mmol/mol). De ce fait, la fréquence réelle de l'HP3 est probablement sous-estimée chez les sujets lithiasiques, notamment à l'âge adulte.

Le traitement se limite à l'hydratation et à l'utilisation du citrate.

CONCLUSION

L'hyperoxalurie primitive de type 1 est une affection gravissime dont le diagnostic est trop souvent retardé, même s'il est assez simple à confirmer lorsqu'il a été évoqué. Le traitement est lourd pour les patients, pour leur entourage et pour la société. De nombreuses perspectives de recherche sont néanmoins engagées, avec des espoirs thérapeutiques légitimes à court terme. Les autres types d'hyperoxalurie primitive sont progressivement démembrés en dépit de leur extrême rareté.

RÉFÉRENCES

[1] Cochat P, Rumsby G. Primary hyperoxaluria. N Engl J Med 2013;369: 649-58.

[2] Tang X, Bergstralh EJ, Mehta RA, Vrtiska TJ, Milliner DS, Lieske J. Nephrocalcinosis is a risk factoer for kidney failure in primary hyperoxaluria. Kidney Int 2014;87: 623-31.

[3] Mulay R, Kulkarni OP, Rupanagudi KV, Migliorini A, Darisipudi MN, Vialysane A, et *al.* Calcium oxalate crystals induce renal inflammation by NLRP3-mediated IL-1β secretion. J Clin Invest 2013;123: 236-46.

[4] Bacchetta J, Farlay D, Abelin-Genevois K, Lebourg L, Cochat P, Boivin G. Bone impairment in oxalosis: an ultrastructural bone analysis. Bone 2015;81: 161-7.

[5] Porowski T, Zoch-Zwierz W, Konstantynowicz J, Korzeniecka-Kozerka A, Michaluk-Skutnik J, Porowska H. Reference values of plasma oxalate in children and adolescents. Pediatr Nephrol 2008;23: 1787-94.

[6] Hulton SA. The primary hyperoxalurias: a practical approach to diagnosis and treatment. Int J Surg 2016;36 : 649-54.

[7] Brooks ER, Hoppe B, Milliner DS, Salido E, Rim J, Krevitt LM, et *al.* Assessment of urine proteomics in type 1 primary hyperoxaluria. Am J Nephrol 2016;43: 293-303.

[8] Cochat P, Hulton SA, Acquaviva C, Danpure CJ, Daudon M, De Marchi M, et *al.* Primary hyperoxaluria type 1: indications for screening and guidance for diagnosis and treatment. Nephrol Dial Transplant 2012;27: 1729-36.

[9] Harambat J, Fargue S, Acquaviva C, Gagnadoux MF, Janssen F, Liutkus A, et *al.* Genotype-phenotpe correlation in primary hyperoxaluria type 1: the p.Gly170Arg *AGXT* mutation is associated with a better outcome. Kidney Int 2010: 77: 443-9.

[10] Nagara M, Tiar A, Ben Halim N, Ben Rhouma F, Messaoud O, Bouyacoub Y, et *al.* Mutation spectrum of primary hyperoxaluria type 1 in Tunisia: implication for diagnosis in North Africa. Gene 2013;527: 316-20.

[11] Morgan SH, Purkiss P, Watts RWE, Mansell MA. Oxalate dynamics in chronic renal failure — Comparison with normal subjects and patients with primary hyperoxaluria. Nephron 1987;46: 253-7.

[12] Jorge P, García González J, Rebollo SG, García S, Bosa F, Laynez I, et *al.* Myocardial infiltrate by oxalate. J Am Coll Cardiol 2013;62: e525.

[13] Fargue S, Harambat J, Gagnadoux MF, Tsimaratos M, Janssen F, Llanas B, et *al.* Effect of conservative treatment on the renal outcome of children with primary hyperoxaluria type 1. Kidney Int 2009;76: 767-73.

[14] Hoyer-Kuhn H, Kohbrok S, Volland R, Franklin J, Hero B, Beck B, et *al.* Vitamin B6 in primary hyperoxaluria: first prospective trial after 40years of practice. Clin J Am Soc Nephrol 2014;9: 468-77.

[15] Fargue S, Rumsby G, Danpure CJ. Multiple mechanisms of action of pyridoxine in primary hyperoxaluria type 1. Biochem Biophys Acta 2013;1832: 1776-83.

[16] Poulin LD, Riopel J, Castonguay V, Mac-Way F. Acute oxalate nephropathy induced by oral high-dose vitamin C alternative treatment. Clin Kidney J 2014;7: 218.

[17] Carrasco Jr. A, Granberg CF, Gettman MT, Milliner DS, Krambeck AE. Surgical management of stone disease in patients with primary hyperoxaluria. Urology 2015;85: 522-6 12..

[18] Al-Abadi E, Hulton SA. Extracorporeal shock-wave lithotripsy in the management of stones in children with oxalosis — still the first choice? Pediatr Nephrol 2013;28: 1085-9.

[19] Bollée G, Cochat P, Daudon M. Recurrence of crystalline nephropathy after kidney transplantation in APRT deficiency and primary hyperoxaluria. Can J Kidney Health Dis 2015;2: 31-40.

[20] Khorsandi SE, Samyn M, Hassan A, Vilca-Melendez H, Waller S, Shroff R, et *al.* An institutional experience of preemptive liver transplantation for pediatric primary hyperoxaluria type 1. Pediatr Transplant 2016;20: 523-9inflammation is a principal cause of progressive renal failure in oxalate nephropathy. Kidney Int 2013;84: 895-901.

[21] Duclaux-Loras R, Bacchetta J, Berthiller J, Rivet C, Demède D, Javouhey E, et *al.* Pediatric combined liver-kidney transplantation: a single-center experience of 18 cases. Pediatr Nephrol 2016;31: 1517-29.

[22] Jouvet P, Priqueler L, Gagnadoux MF, Jan D, Beringer A, Lacaille F, et *al.* Crystalluria: a clinically useful investigation in chidren with primary hyperoxaluria post-transplantation. Kidney Int 1998;53: 1412-6.

[23] Wood KD, Holmes RP, Knight J. RNA interference in the treatment of renal stones: current status and future potentials. Int J Surg 2016;36: 713-6.

[24] Liebow A, Li X, Racie T, Hettinger J, Bettencourt BR, Najafian N, et *al.* An investigational RNAi therapeutic targeting glycolate oxidase reduces oxalate production in models of primary hyperoxaluria. J Am Soc Nephrol 2017;28: 494-503.

[25] Frishberg Y, Zeharia A, Lyakhovetsky R, Bargal R, Belostotsky R. Mutations in HAO1 encoding glycolate oxidase cause isolated glycolic aciduria. J Med Genet 2014;51: 526-9.

[26] Wang M, Xu M, Long Y, Fargue S, Southall N, Hu X, et *al.* High Throughput cell-based assay for identification of glycolate oxidase inhibitors as a potential treatment for primary hyperoxaluria type 1. Sci Rep 2016;6: 34060.

[27] Roncador A, Oppici E, Talleli M, Pariente AN, Donini MD, Dusi S, et *al.* Use of polymer conjugates for intraperoxisomal delivery of engineered human alanine: glyoxylate aminostransferase as a protein therapy for primary hyperoxaluria type I. Nanomed Nanotechnol Biol Med 2016 (Epub).

[28] Knauf F, Asplin JR, Granja I, Schmidt IM, Moeckel GW, David RJ, Flavell RAet al. NALP3-mediated inflammation is a principal cause of progressive renal failure in oxalate nephropathy. Kidney Int 2013;84: 895-901.

[29] Elias N, Kawai T, Ko DSC, Saidi R, Tolkoff-Rubin N, Wicky S, et *al.* Native portal vein embolization for persistent hyperoxaluria following kidney and auxiliary partial liver transplantation. Am J Transplant 2013;13: 2739-42.

[30] Hoppe B, Niaudet P, Salomon R, Harambat J, Hulton SA, Van't Hoff W, et *al.* A randomised phase I/II trial to evaluate the efficacy and safety of orally administered *Oxalobacter formigenes* to treat primary hyperoxaluria. Pediatr Nephrol 2016 (Epub).

[31] Madoux F, Janovick JA, Smithson D, Fargue S, Danpure C, Scampavia L, et *al.* Development of a phenotypic high-content assay to identify pharmacochaperone drugs for the treatment of primary hyperoxaluria type 1 by high-throughput screening. Assay Drug Dev Technol 2015;13: 16-24.

[32] Cellini B, Montioli R, Oppici E, Astegno A, Borri Voltattorni C. The chaperone role of the pyridoxal 5′-phosphate and its implications for rare diseases involving B6-dependent enzymes. Clin Biochem 2014;47: 158-65.

[33] Salido E, Li XM, Lu Y, Wang X, Santana A, Roy-Chowdhury N, et *al.* Alanine-glyoxylate aminostransferase-deficient mice, a model for primary hyperoxaluria that responds to adenoviral gene transfer. Proc Natl Acad Sci 2006;103: 18249-54.

[34] Toscano MG, van der Velden J, van der Werf S, Odijk M, Roque A, Camacho-Garcia RJ, et *al.* Generation of a vero-based packaging cell line to produce SV40 gene delivery vectors for use in clinical gene therapy studies. Mol Ther Methods 2017;6: 124-34.

[35] Naderi GH, Latif AH, Tabassomi F, Esfahami ST. Failure of isolated kidney transplantation in a pediatric patient with primary hyperoxaluria type 2. Pediatr Transplant 2014;18: E69-73.

[36] Belototsky R, Pitt JJ, Frishberg Y. Primary hyperoxaluria type III — a model for studying perturbations in glyoxylate metabolism. J Mol Med 2012;90: 1497-504.

[37] Allard L, Cochat P, Leclerc AL, Cachat F, Fichtner C, Carla de Souza V, et *al.* Renal function can be impaired in children with primary hyperoxaluria type 3. Pediatr Nephrol 2015;30: 1807-13